

格兰氏解剖学操作指南 视频合集

支持与加强整个
医疗保健领域
的解剖学教育

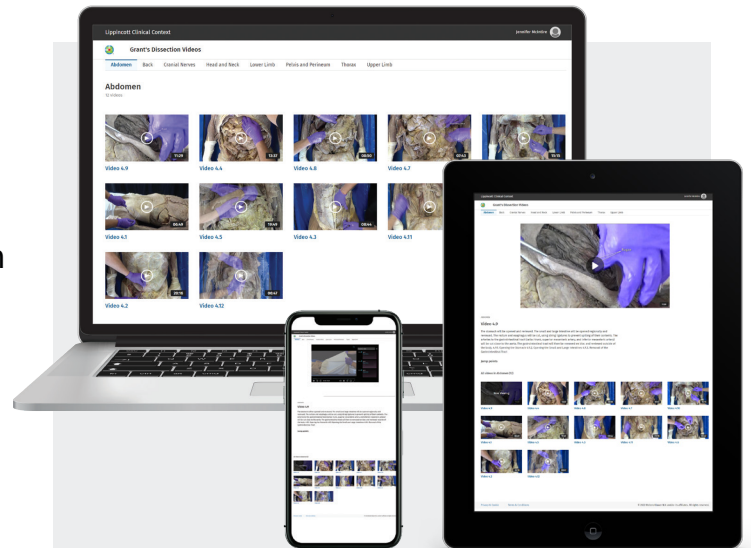
格兰氏解剖学操作指南视频合集 (Grant's Dissection Videos) 包括77段高分辨率视频, 总时长超过14小时, 并按照著名的《Grant解剖学操作指南》书中所述, 展示了格兰氏独有的尸体解剖顺序和解剖方法。

视频内容以不同的身体区域为主题, 配有Alan Detton博士的旁白和标签字幕, 向学生说明了:

- 实验室中可能会遇到的解剖操作
- 解剖操作的具体步骤
- 备考实践考试需要掌握的内容

为什么选择格兰氏解剖学操作指南视频?

- 在大体解剖学实验室环境中**复习备考的理想选择**
- **真实的尸体标本**可以提供学生所需的解剖细节, 深入理解解剖结构之间重要关系
- **向学生展示正确的解剖步骤**以及备考实践考试需要掌握的内容
- **鼓励学生自主学习**并反复观看视频
- **极大地提高学生的信心**, 使他们更有效地利用实验室时间
- 为无法进入解剖实验室或实验室使用时间有限或访问权限受限的学生**提供帮助**
- **结合其他格兰氏解剖学资源** (包括《格兰氏解剖学图谱》和《格兰氏解剖学操作指南》), 使教师和学生都采用同样的解剖演示和解剖顺序, 从而加深理解, 增强记忆。



- 可按视频标题和描述检索, 轻松获取相关内容
- 视频播放速度可调节 (0.5倍、1倍、1.5倍、2倍), 让用户能够以舒适的速度观看或复习视频
- 画中画功能使用户能够在浏览其他内容的同时观看视频
- 相关视频库使用户能够轻松浏览与解剖学相关的视频
- 关键视频片段被单独列出并配以链接, 以便观众可以快速访问相关内容
- URL地址稳定且持久, 方便教师将链接列入教学大纲中
- 访问便捷, 可通过IP验证、OpenAthens、Shibboleth和OneID进行访问
- 通过Adobe Analytics提供按需使用报告
- 搭配清晰的旁白解说、字幕标签以及西班牙语字幕

请联系本地销售代表或发送电子邮件至

sales@ovid.com

格兰氏解剖学操作指南 视频合集

目录

1. 背部

- 1.1 背部皮肤和浅筋膜 (08:18)
- 1.2 背部浅层肌 (09:20)
- 1.3 背部中层肌和深层肌 (09:55)
- 1.4 枕下区 (03:44)
- 1.5 椎管、脊髓和脑脊膜 (11:27)

2. 上肢

- 2.1 肩胛区 (12:46)
- 2.2 胸部和上肢浅筋膜 (13:03)
- 2.3 女性胸部和乳房 (06:01)
- 2.4 胸肌 (08:20)
- 2.5 腋区 (16:10)
- 2.6 上臂和肘窝 (13:35)
- 2.7 前臂屈肌区 (16:19)
- 2.8 手掌 (19:23)
- 2.9 前臂伸肌区和手背 (11:20)
- 2.10. 上肢关节 (18:55)

3. 胸腔

- 3.1. 肋间隙和肋间肌 (06:38)
- 3.2. 胸前壁和胸膜腔 (11:15)
- 3.3. 肺部 (11:47)
- 3.4. 纵膈 (12:32)
- 3.5. 心脏外形 (12:21)
- 3.6. 心脏内部结构 (13:50)
- 3.7. 上纵膈 (07:50)
- 3.8. 后纵膈 (09:39)

4. 腹部

- 4.1. 腹前外侧壁浅筋膜 (06:48)
- 4.2. 腹前外侧壁的肌层 (20:15)
- 4.3. 腹壁反折 (08:42)
- 4.4. 腹膜及腹膜腔 (13:37)
- 4.5. 腹腔干、胃、脾、肝和胆囊 (19:48)
- 4.6. 肠系膜上动脉和小肠 (08:46)
- 4.7. 肠系膜下动脉和大肠 (07:43)
- 4.8. 十二指肠、胰腺和肝门静脉 (08:50)
- 4.9. 移除胃肠道 (11:28)
- 4.10. 腹膜后器官 (15:14)
- 4.11. 腹后壁 (09:58)
- 4.12. 膈膜 (06:47)

5. 盆部和会阴

- 5.1. 肛门三角 (07:49)
- 5.2. 男性外生殖器和会阴 (07:16)

- 5.3. 男性尿生殖三角 (14:54)
- 5.4. 男性盆腔 (12:15)
- 5.5. 男性膀胱、直肠和肛管 (07:19)
- 5.6. 男性髂内动脉和骶丛 (11:13)
- 5.7. 男性盆腔膈膜 (05:53)
- 5.8. 女性外生殖器、泌尿生殖三角和会阴 (11:16)
- 5.9. 女性盆腔 (16:19)
- 5.10. 女性膀胱、直肠和肛管 (07:31)
- 5.11. 女性髂内动脉和骶丛 (12:08)
- 5.12. 女性盆膈 (05:34)

6. 下肢

- 6.1. 下肢浅筋膜 (14:13)
- 6.2. 股部前骨筋膜鞘 (18:56)
- 6.3. 股部内侧骨筋膜鞘 (07:10)
- 6.4. 臀部 (10:51)
- 6.5. 股部后骨筋膜鞘和腘窝 (09:58)
- 6.6. 小腿后骨筋膜鞘 (08:10)
- 6.7. 小腿外侧骨筋膜鞘 (03:48)
- 6.8. 小腿前骨筋膜鞘和足背 (10:20)
- 6.9. 足底 (14:26)
- 6.10. 下肢关节 (21:45)

7. 头部和颈部

- 7.1. 颈部浅层肌 (07:59)
- 7.2. 颈前三角 (19:53)
- 7.3. 甲状腺和甲状旁腺 (04:27)
- 7.4. 颈根部 (12:18)
- 7.5. 面部 (17:10)
- 7.6. 腮腺区 (06:37)
- 7.7. 头皮 (05:07)
- 7.8. 颞部和颞下部 (18:39)
- 7.9. 颅骨内部 (10:40)
- 7.10. 摘除脑、硬脑膜内囊和硬脑膜静脉窦 (08:55)
- 7.11. 脑部大体解剖 (09:23)
- 7.12. 颅窝 (12:21)
- 7.13. 眼眶 (20:10)
- 7.14. 头部离断 (07:45)
- 7.15. 咽部 (14:07)
- 7.16. 鼻和鼻腔 (07:42)
- 7.17. 腭部和翼腭窝 (12:39)
- 7.18. 口腔区 (10:04)
- 7.19. 喉部 (08:05)
- 7.20. 耳部 (05:29)